Aus dem pathologischen Institut zu Heidelberg.

Ueber einen Fall von Tumor des Kleinhirnbrückenwinkels, kombiniert mit multiplen Knötchen an der Dura mater und Geschwulstknoten an Oesophagus und Trachea.

Inaugural-Dissertation

zur

Erlangung der Doktorwürde

der

hohen medizinischen Fakultät

der

Grossh. Badischen Ruprecht-Karls-Universität zu Heidelberg

vorgelegt von

Günther Julius Weisbach
aus Koblenz.

HEIDELBERG.
Universitäts-Buchdruckerei J. Hörning.
1917.

Gedruckt mit Genehmigung der medizinischen Fakultät
der Universität Heidelberg.

Dekan:
Geh. Rat Dr. A. Kossel.

Referent:
Geh. Hofrat Dr. Ernst.

1917.

Je genauer man sich in den letzten Jahren mit den einheitlich als „Geschwülste des Kleinhirnbrückenwinkels“ bezeichneten Tumoren befasst hat, desto mehr zeigte sich, dass dieser Benennung nur eine grobe topographische Aehnlichkeit zu Grunde liegt, die Geschwülste dagegen eine grosse Mannigfaltigkeit im Aufbau und in den näheren Beziehungen zur Nachbarschaft besitzen. Eine befriedigende einheitliche Erklärung für die Entstehung dieser Tumoren hat sich nicht finden lassen und man ist vielmehr dazu übergegangen, unter ihnen genetisch ganz verschiedene Gruppen zu unterscheiden.

Besonderes Interesse haben nun die erst neuerdings häufiger festgestellten Kombinationen derartiger Tumoren mit multiplen Geschwülsten des gesamten Nervensystems gefunden, da sie imstande sind, wenigstens auf die Genese einer bestimmten Gruppe der Kleinhirnbrückenwinkeltumoren einiges Licht zu werfen.

Einer in dieser Beziehung interessanten Kombination gilt folgende Arbeit:

Krankengeschichte
aus der Universitäts-Augenklinik.

Anamnese: K. Schm., Metzger, 40 J. alt. Vor $1^1/_4$ Jahr angeblich nach Durchnässung mit Schüttelfrost plötzlich erkrankt. Im Verlaufe der Erkrankung traten Störungen beim Gehen und zunehmend heftige Kopfschmerzen auf. Das Sehvermögen hat seit dieser Zeit ganz allmählich auf beiden Augen abgenommen,

die anfänglich bestehende Schwerhörigkeit auf dem linken Ohr ist zur völligen Taubheit geworden.

Wegen der Abnahme des Sehvermögens sucht Patient die Augenklinik auf und wird am 22. II. 1917 daselbst aufgenommen.

Er klagt weiter über ausserordentlich heftige Kopfschmerzen besonders in Stirn- und Nackengegend.

Frühere Krankheiten: Vor 11 J. Ulcus durum. 8 Tage behandelt, kein Exanthem. Die Frau hatte 2 Aborte.

Status praesens: Augenbefund: Beiderseits prominente Bulbi. Augenbewegungen frei. Beim Blick nach rechts in der Endstellung nystagmusartige Zuckungen. Pupillen weit l > r, leicht längs oval. Visus: Rechts: $^2/_{50} — ^2/_{35}$; Links: $^3/_{50} — ^2/_{35}$. Ophthalmoskopischer Befund: Beiderseits Stauungspapille im Stadium der Atrophie.

Nervenstatus (Ergänzungs-Untersuchung der medizinischen Universitäts-Klinik): Patellarreflexe bd. positiv; Achillessehnenreflexe fehlen; Tricepssehnenreflex, Radiusperiostreflex nicht deutlich vorhanden. Gang unsicher, ataktisch. Linkes Ohr taub. Kältehyperaesthesien an Abdomen und Brust. Adiadochokinesis ø. Romberg ø.

25. II. Wassermann'sche Reaktion positiv.

Klinische Diagnose: Lues cerebri.

Ordination: Quecksilberinunktionskur 5 gr Kal. jod. 3 × 1 gr tägl. 28. II. Zeitweise, besonders nachts starke Kopfschmerzen.

Visus wechselnd, am besten: rechts $^5/_{20}$, links $^5/_{20}$.

Verlauf: 3. III. 1 mal Erbrechen. Urin: Eiweiss +.

11. III. Plötzlicher Exitus.

Obduktion.

Pathologisch-anatomische Diagnose: Linker Kleinhirnbrückenwinkeltumor; disseminierte miliare epi-

durale gummenartige Knötchen in beiden mittleren Schädelgruben. Hochgradiger Hydrocephalus internus. Hypostase der Lungen. Venöse Hyperämie der inneren Organe. Keine syphilitischen Veränderungen.

Dem ausführlichen Sektionsprotokoll vom 12. III. wird entnommen:

Ueber mittelgrosse männliche Leiche in gutem Ernährungszustand. Haut blass. Beiderseits Arme und Oberschenkel grau-schwarz verfärbt (Hg).

Schädelhöhle: Schädeldach mitteldick, ziemlich leicht, aussen glatt, Nähte verstrichen. Innen sind die Windungseindrücke deutlich ausgeprägt. Dura zart, durchscheinend, wenig gespannt. Die Leptomeninx ist blass. Hirnwindungen leicht abgeplattet, Gefässe wenig gefüllt an der Basis, subdurale Flüssigkeit wenig vermehrt. Auch an der Basis Dura im allgemeinen glatt und zart. Das Gehirn haftet in der mittleren Schädelgrube fleckförmig, etwas fester an der Dura, so dass beim Herausnehmen kleine Substanzteilchen knötchenförmig zurückbleiben. Der Knochen zeigt hier ausgesprochene grubige Vertiefungen. Die Spitze der linken Felsenbeinpyramide fehlt förmlich. Der III. Ast des n. V. scheint hier verdickt. Auf der rechten Seite sind die Verhältnisse ähnlich. Auch hier finden sich gleiche Knötchen an der Dura, das vertiefte Innenrelief am Schädel und die Verdickungen am 5. Hirnnerven. Die Hypophyse ist ganz in den Sattel zurückgedrängt, ausgehöhlt, abgeplattet.

Am Schläfenhirn finden sich grubige Defekte und gelbliche Fleckchen, die aber nicht in die Tiefe reichen. Im linken Kleinhirnbrückenwinkel eine walnussgrosse, cystische, durchscheinende Geschwulst; fest in das Kleinhirn eingepresst. Der 5., 7. und 8. Hirnnerv liegen ihr auf. Die beiden Tonsillen sind in das Foramen magnum hineingepresst. Ein Frontalschnitt

durch das Grosshirn zeigt beide Ventrikel erheblich erweitert. Gehirngewicht 1540 gr.

Brusthöhle: Haut, Fettpolster ca. 2 cm dick, dunkelrote Muskulatur. Zwerchfellstand l. 5, J. C. R., r. 5. R. Die Lungen lassen den Herzbeutel frei. Die linke Lunge ist an der Spitze, die rechte an Ober- und Mittellappen etwas adhärent. In den Pleurahöhlen keine Flüssigkeit.

Herz: Linkes Herz etwas hypertrophisch. Klappenapparat bis auf geringfügige Verdickungen der Aortenklappen intakt.

Die Lungen sind in den unteren Abschnitten weniger lufthaltig als in den oberen, sehr blutreich. Die Bronchialschleimhaut ist leicht gerötet.

Neben der Trachea kirschkerngrosser derber Knoten, scheinbar Drüse, auf dem Durchschnitt grauweiss. Desgleichen neben dem Oesophagus ein derartiger Knoten von gleicher Beschaffenheit und Grösse, auf der Schnittfläche graurot.

(Da die Sektion der Schädelhöhle erst am nächsten Tag gemacht wurde, ist an den möglichen Zusammenhang der Knoten mit dem Nervensystem nicht gedacht, sie für Drüsen gehalten und ohne nähere Untersuchung herausgeschnitten worden.)

Bauchhöhle: Das Netz ist relativ fast reich, die Leber verschwindet unter dem Rippenbogen.

Milz: Gew. 120 gr, Grösse: 11,5 : 8 : 3 cm, auf der Schnittfläche sehr deutliche Follikel- und Trabekelzeichnung.

Leber: Gew. 1900 gr, Grösse: 28 : 18,5 : 6,5, braunrot, glatte Oberfläche. Auf der Schnittfläche deutliche Läppchenzeichnung, sehr blutreich.

Magen- und Darmschleimhaut blaurot.

Gallengänge durchgängig. In der Gallenblase wenig dunkelbraune Flüssigkeit.

Nieren: Kapsel gut abstreifbar. Auf dem Schnitt dunkelrot, scharfe Zeichnung.

Nebennieren: gross; deutliche Mark- und Rindenzeichnung.

Prostata: derb, auf dem Schnitt grauweiss.

Blasenschleimhaut, Rektumschleimhaut blass.

Aorta: Intima glatt und zart.

Halsorgane: Zungenbalgfollikel sehr kräftig entwickelt, Tonsillen zerklüftet. Zungenschleimhaut derb.

Schilddrüse: enthält in einem Lappen eine mit dunkler Flüssigkeit gefüllte Cyste. Schleimhaut des Oesophagus blass.

Makroskopische Untersuchung
des in Formal gehärteten Gehirns

ergibt weiter: Links im Winkel zwischen Flokkulus, Tonsille und Pons, nach vorn bis zum Ansatz des Pedunkulus cerebri reichend, liegt eine etwa walnussgrosse, gut abzugrenzende, derbe Geschwulst (3,2 : 3,2 : 3 cm) der Kleinhirnsubstanz fest auf. (Vergl. die beiden Abbildungen; Glasstab unter dem n. facialis und n. acusticus.) Die Pia mater zieht über die Geschwulst hinweg. Nur am vorderen Pol ist der Tumor mit der Kleinhirnoberfläche etwas fester verwachsen, sonst überall scharf vom Cerebellum äusserlich abgesetzt. Seine Oberfläche zeigt zahlreiche cystische Unebenheiten von Stecknadelkopf- bis Erbsengrösse.

Der n. IV. zieht vor dem vorderen Pol des Tumors am Pedunkulus cerebri herab, der n. V. zieht glatt über die Geschwulst hinweg. Der n. VII. ist fester mit der Oberfläche des Tumors verbunden und in eine über die laterale Fläche der Geschwulst sich einschneidende Furche eingefalzt.

Der n. VIII. Am Ursprung frei, verschwindet dann im Tumor und wird von ihm umwachsen.

Der Plexus chorioideus des 4. Ventrikels kommt zwischen den Wurzeln des n. VIII. und IX. und dem Flokkenstiel zu Tage, ist mit dem Tumor nicht verbunden.

Der Flokkulus selbst ist unter Dehnung seines Stiels fast 2,5 cm weit lateralwärts abgedrängt (gemessen im Vergleich zu rechts) n. IX. und X. sind nicht alteriert.

Auf der rechten Seite liegt der Flokkulus dicht neben dem Kleinhirnbrückenstiel, der Plexus chorioideus ist hier nicht sichtbar.

Zwischen den beiden Tonsillen und dem dazwischen liegenden Teil des Unterwurms einerseits, den lobuli biventeri andererseits sind tiefe, breite Furchen ausgeprägt, offenbar von der Einpressung dieser Teile in das Foramen magnum herrührend, links mehr wie rechts.

Die Medulla oblongata ist ventralwärts abgeplattet und fest in die Nische zwischen beiden Tonsillen und Unterwurm eingedrückt. Die genannten Teile sind zusammen zu einem konischen Zapfen umgeformt.

Seitliche Verdrängung der Oblongata ist äusserlich nicht deutlich.

Die Zerlegung des Kleinhirns durch Frontalschnitte ergibt überraschender Weise, dass der Tumor, der von aussen betrachtet dem Kleinhirn mehr aufzusitzen schien, tief in die weisse Substanz des Kleinhirns hineinreicht. Der ganze laterale Teil der linken Hemisphäre ist von ihm durchsetzt, der Tumor erweist sich bedeutend ausgedehnter als man von aussen vermuten durfte.

Die zahlreichen kleinen und grossen Cysten der Schnittfläche sind ausgefüllt von einer anscheinend homogenen glasig, grünlich durchscheinenden Gallerte. Einzelne Cysten zeigen einen mehr bräunlichen, roten Farbenton.

Die Cysten sind durch ein netzartiges Gerüst eines faserigen, bald auch mehr lockern Gewebes voneinandergeschieden, das sich an der Grenze gegen die Marksubstanz zu stellenweise zu einer Art Kapsel verdichtet. Die Fasern des Akustikus gehen in das Gerüst über. Die Abgrenzung des Tumors gegen das Kleinhirn zu ist aber nicht immer deutlich, einzelne Cysten reichen sehr weit in die Marksubstanz hinein und sind dort nicht scharf umgrenzt.

Die Form der Schnittfläche ist etwa dreieckig, die Basis des Dreiecks liegt an der Oberfläche, die Spitze in der Tiefe. Die letztere wird von einer etwa kirschkerngrossen Cyste eingenommen, diese lässt sich noch auf Frontalschnitten, die 1 cm caudalwärts des äusserlich als Ende der Geschwulst erscheinenden hinteren Pols der Geschwulst durchschneiden, mitten im Mark verfolgen und endet dort ohne scharfe Grenze. Sie ist am medialsten Punkt $1^1/_2$ cm von der lateralen Wand des 4. Ventrikels entfernt.

Die äusserlich wenig deutlichen seitlichen Verdrängungserscheinungen ergeben sich auf dem Durchschnitt als sehr hochgradig. Eine Sagittalebene, die man durch die Raphe der Pars und die Mitte des Bodens des 4. Ventrikels gelegt dächte, schneidet $1^3/_4$ cm nach rechts vom Oberwurm durch die rechte Kleinhirnhemisphäre. Die Windungen des Oberwurms ziehen nicht in der Sagittalen, sondern schief zur Decke des 4. Ventrikels.

Die Ventrikelhöhle selbst erscheint auf dem Frontalschnitt von links her stark abgeplattet, der hineinhängende Unterwurm entsprechend deformiert.

Die Kleinhirnwindungen, die an den Randpartien des Tumors zwischen Tumor und Kleinhirnmark sichtbar sind, sind fest aufeinandergepresst und verschmälert, bis sie nach der Tiefe zu allmählich ganz

schwinden und der Tumor an die Marksubstanz der Brücke grenzt.

Mikroskopische Untersuchung:

1. Die grubigen Einsenkungen an der Grosshirnrinde, aus denen die Dura nur unter Verletzung der Rinde loszureissen war, zeigen folgendes Verhalten:

Die Pia fehlt an den meisten Stellen und auch die Rinde selbst zeigt oberflächliche Defekte, die stellenweise bis in die Marksubstanz hineinreichen. An anderen Stellen ist sie wie verzogen, der gewebliche Zusammenhang mit den tieferen Schichten ist verloren gegangen. Die Rindenschicht ist oft verschmälert, uneben, eingekerbt, zeigt knopfige Vorsprünge. Die regelmässige Anordnung der Zellkerne ist verschoben, lässt sich manchmal garnicht mehr erkennen, da die Kerne regellos durcheinanderliegen. Das feinfaserige Gewebe ist an den betreffenden Stellen aufgelockert, ödematös durchtränkt bis in die Marksubstanz hinein. Einzelne und Haufen von Erythrozyten liegen frei im Gewebe.

Die Zellkerne sind ausserordentlich vermehrt, massenhaft kleine runde Gliazellen, Körnchen- oder Gitterzellen, manchmal mit Pigment beladen, liegen in dem dichten gliösen Fasernetz, das die spärlichen Nervenfasern einschliesst. Besonders auffällig treten bei der Thioninfärbung grosse vieleckige blassblau tingierte Zellen mit homogenem Protoplasma und exzentrisch liegendem Bläschenkern hervor, die wir als gemästete Gliazellen (Monstregliazellen Verocays?) auffassen. Die Ganglienzellen sind dagegen atrophisch rudimentär, Gliazellen sind den Resten oft angelagert.

Die Gefässe sind bluterfüllt.

Diagnose: Alter Erweichungsherd der Rinde mit reaktiver gliöser Wucherung.

2. Die Knötchen an der Dura mater der mittleren Schädelgrube. An der glatten Innenfläche der Dura sind kleine gelbliche Fleckchen sichtbar, die sich bei näherer Besichtigung als dort bei der Herausnahme des Gehirns hängen gebliebene Teile der Hirnrinde herausstellen. An den diesen Fleckchen gegenüberliegenden Stellen an der Aussenfläche der Dura sitzen nun die stecknadel- bis hirsekorngrossen Knötchen, in die sich die Hirnsubstanz hinein fortsetzt, die sozusagen von ihr vorgestülpt sind.

Auf dem Schnitt zeigt sich das Knötchen zusammengesetzt aus einer Anzahl von Feldern verschiedener Form und Grösse, die durch gröbere und feinere bindegewebige Septen von einander getrennt sind. Das Bindegewebe geht an der Basis des Knötchens in die Dura unmittelbar über, die seine Oberfläche überzieht. An der Basis ist das Knötchen nicht begrenzt, sondern offenbar von der Unterlage abgerissen.

Einzelne der Felder erweisen sich ganz deutlich als Teile der Hirnrinde, in anderen ist die Identität mit Hirnteilen schwerer festzustellen, in wieder anderen gar nicht mehr. Denn alle diese Hirnstücke — an den verschiedensten Stellen lassen sich mit der Heidenhain'schen Färbung sogar Teile von Marksubstanz erkennen — haben die schwersten Veränderungen erlitten. Sie sind durchzogen von einem an den typischen Stellen dichten, bald auch mehr lockeren Netz feiner Fasern, in das zahllose kleine runde und etwas grössere ovale Kerne, mit deutlicher Zeichnung eingelagert sind. Letztere finden sich besonders an einzelnen Stellen am Rande der Felder, wo sich die Fasern parallel anordnen und zu feinen Fibrillenbündelchen zusammenschliessen. Einzelne noch grössere Zellen erweisen sich als die bereits oben erwähnten Monstregliazellen.

Die Ganglienzellen sind nur vereinzelt noch in

rudimentärer Form zu erkennen, auch (Nerven)Axenzylinder weist die Bielschowskische Färbung nach.

Das rote Bindegewebe der Septen hebt sich scharf von den gelb gefärbten Fasern innerhalb der Felder in van Giesonpräparaten ab.

Das Gewebe ist reichlich von prall gefüllten Kapillaren durchzogen. Viele Erythrozyten sind frei in das dort dann ödematös durchtränkte Gewebe ausgetreten; die die Hirnrinde stellenweise noch überziehende Pia ist durch einen blutgefüllten Spalt von ihr abgehoben.

Diagnose: Teile der Hirnrinde in den subarachnoidalen Spalträumen, regressiv weitgehend verändert. Die Veränderungen sind hauptsächlich charakterisiert durch Durchwucherung mit einem dichten gliösen, zellreichen Filzwerk, Ganglienzellendegenerationen, Blutungen: Kongenitale Hernien der Grosshirnrinde.

3. Die Knoten neben Trachea und Oesophagus. Die beiden Knoten bestehen aus einem zellreichen Gewebe von faserigen, unregelmässig durchflochtenen Bündeln, die teils faszikulär, teils wirtelförmig angeordnet sind. Die feinen längsverlaufenden Fibrillen, die die Bündel zusammensetzen, weichen stellenweise etwas weiter auseinander. In Hämatoxylin-Eosinpräparaten nehmen sie einen bläulichen Farbenton an. Auf van Giesonpräparaten färben sie sich im allgemeinen gelblich, sie sind jedoch auch von zahlreichen feinen Bündeln und feinsten Fasern begleitet, die sich durch rote Färbung als bindegewebiger Herkunft erweisen. Ja, diese grenzen die einzelnen Fibrillen in den genannten Faszikeln noch voneinander ab.

Die zahlreichen Kerne sind ovalär bis bläschenförmig, im allgemeinen liegt die Längsachse in der Faserrichtung, doch ist eine bestimmte Lagerung nicht überall kenntlich.

An einzelnen Stellen gruppieren sich die Kerne in (einzelne) dichte Haufen, in denen sie dann „pallisadenartig“ (Askanazy) mit den Längsachsen einander parallel in 3—4 Reihen hintereinander angeordnet sind. Die Bilder sind ganz ähnlich wie die von v. Hippel, D. Ztschr. für Nervenhlkde., Bd. 2, 1892; von Verocay (Zieglers Beiträge Bd. 48. Fig. 10) und Askanazy; (Ueber schwer erkennbare Neurofibromatosen, Arbeit aus dem path.-anat. Institut Tübingen, Bd. 9, 1914). Die dort beschriebenen hyalinen Bänder, die „Tigerung“ sind allerdings nur angedeutet. An den Stellen, wo die Faserbündel etwas weniger dicht verflochten sind, liegt zwischen ihnen ein lockeres, dicht mit Rundkernen, aber auch ovalen Kernen infiltriertes, weitmaschiges Gewebe. Am besten zu charakterisieren durch den Hinweis auf die Aehnlichkeit mit gliösem Gewebe. Diese Partieen sind nach van Gieson rein gelb gefärbt. Einzeln finden sich Mastzellen. Die den Knoten durchziehenden Gefässe zeigen Verdickung ihrer Wand und hyaline Entartung.

Die Bielschowskifärbung lässt Axenzylinder nicht erkennen.

Die Knoten sind von einer breiten Bindegewebskapsel umhüllt. Ausserhalb der Kapsel, derselben dicht anliegend, liegt auf vorliegenden Schnitten ein grosses plattgedrücktes schräggetroffenes Bündel markloser Nervenfasern, das wir als sympathische Faser ansprechen. Ein direkter Uebergang der Geschwulst in den Nerv ist an dieser Stelle zwar nicht kenntlich. Doch möchten wir die Vermutung aussprechen, dass die Knoten mit dem sympathischen Geflecht doch inniger zusammenhängen, was auch zu ihrer topographischen Lage passen würde, um so mehr als Reste von Lymphdrüsengeweben nicht zu erkennen sind.

Diagnose: Fibroneurinome; am sympathischen Nerven?

4. Der Tumor des Kleinhirnbrückenwinkels. Der Tumor erweist sich im allgemeinen von der Unterlage scharf abgesetzt durch eine im van Giesonpräparat deutliche bindegewebige Zone, die mit dem Bindegewebe der Oberfläche in Verbindung steht. An einigen Stellen, besonders an den hintersten Partieen, den Cysten im Mark ist die bindegewebige Hülle ausserordentlich fein, löst sich zu einem zarten Maschenwerk auf, das allmählich in das gelockerte gliöse Netz der Marksubstanz übergeht. Nur an van Giesonpräparaten ist es sichtbar und von letzterem zu trennen.

Die Kleinhirnwindungen werden vom Tumor fest aneinander gedrängt; sie sind stellenweise so stark verschmälert, dass sie kaum noch kenntlich sind. Die Körnerschicht ist zerklüftet, die auseinander gestreuten Zellen derselben rarefiziert. Die Zone der Purkinjeschen Zellen ist ausgezeichnet durch grosse, blasige Vakuolen, aufgelockert und ödematös durchtränkt. Die Purkinjeschen Zellen sind vereinzelt, verwaschen sichtbar. Die Marksubstanz der Windungen ist ebenfalls gelockert, die seröse Durchtränkung nimmt an einer Stelle eine derartige Ausdehnung an, dass eine kleine Cyste — also ausserhalb der Tumorgrenze — entstanden ist.

Die Glia ist verstärkt, die runden und ovalen Kerne sind vermehrt. Die letzteren Veränderungen finden sich auch in der an den Tumor grenzenden Brücke. Auffallend sind hier weiter zahlreiche Vakuolen.

Die Gefässe sind überall stark gefüllt, an mehreren Stellen sind Blutungen sichtbar.

Was nun das Tumorgewebe selbst anbelangt, so besteht es aus zahllosen kleinsten und grossen mit Serum gefüllten Cysten, die auch wohl rote Blutkörperchen enthalten. Ein epithelialer Ueberzug an der Cystenwand fehlt. Die die Cysten trennenden Balken sind durchaus nicht überall gleichmässig gebaut. An den

meisten Stellen bestehen sie aus denselben sich durchflechtenden Bündeln feiner Fibrillen, mit dichten parallel gestellten, ovalen Kernen besetzt, die oft in Haufen liegen, wie die bereits als Neurinofibrome beschriebenen Knoten. Zur Bildung hyaliner Streifen zwischen phalanxartig gestellten Kernreihen kommt es aber nicht. Auch hier erhält der gelbliche Farbenton bei van Giesonfärbung einen stark rötlichen Einschlag durch Beimischung massenhafter gröberer bis feinster Bindegewebsfasern. Stärker ausgesprochen ist hier jedoch der Reichtum an Gefässen. Man wird manchmal geradezu an ein Angiom erinnert.

An anderen Stellen geht diese Anordnung der Fasern nun völlig verloren. Wir haben vielmehr ein wirres Netz feiner, dann ohne Vermischung mit Bindegewebe rein gelb erscheinender Fäserchen vor uns mit zahlreichen runden lymphoiden Kernen.

Bald werden die Maschen des Netzes durch Serum weiter auseinander gedrängt. Es entstehen zahlreiche kleine Cysten, die dann in grössere übergehen und schliesslich in eine ganz grosse Cyste münden.

Parallel angeordnete, längliche, grobe Schollen dicken schwarzen Pigments finden sich in Haufen, näher und entfernter den Gefässen. (Vergl. den gleichen Befund Fumarolas in seinem 1. Fall. Er deutet das Pigment als Ueberbleibsel degenerierter Nervenfasern.) Sie geben die Berliner Blaureaktion.

Die Bielschowskifärbung bleibt negativ. Die Heidenhainfärbung zeigt an der Oberfläche des Tumors die Faserbündel des n. VIII., die sich dort verschmälern, auffasern und bald verschwinden.

Diagnose: Cystisches Neurogliofibrom.

Zusammenfassung.

Wir haben demnach kurz folgenden Befund erhoben:

1. Mit dem n. VIII. peripher zusammenhängender, das Kleinhirn nur verdrängender walnussgrosser Tumor des Kleinhirnbrückenwinkels links. Histologisch: Cystisch entartetes Neurogliofibrom. Sekundäre, regressive Veränderungen der unten liegenden Teile des Gehirns.

2. Multiple miliare Ausstülpungen der Grosshirnrinde in die Spalträume der Arachnoiden, die Dura vor sich hertreibend, den Knochen usurierend. Die herniösen Hirnrindenteile zeigen degenerative Veränderungen, gliöse Durchwucherung. Die Knötchen sind wohl sekundär durch den Hydrocephalus wieder in die Hirnrinde eingepresst worden und haben dort die beschriebenen grubigen Eindrücke mit folgender Erweichung erzeugt.

3. 2 mit Aesten des Sympathikus höchst wahrscheinlich in Verbindung stehende kirschkerngrosse Knoten. Histologisch: Neurinofibrome.

Deutung des Befundes.

Ueber die Geschwülste des Kleinhirnbrückenwinkels (Hartmann: Recessus akustikocerebellaris), eine Bezeichnung, die zuerst von Henneberg und Koch 1902 in die Literatur eingeführt wurde anstatt der verschiedenen irreführenden Bezeichnungen, wie Akustikustumoren, Tumoren des Kleinhirns, der Tonsille, des Flokkulus, der hinteren Schädelgrube, der Pons etc., mit denen man bis dahin derartige Geschwülste benannt hatte, ist im Jahre 1910 eine ausführliche Monographie von Folk-Henschen erschienen, der ich folgende Einteilung der Tumoren nach ihrem Ausgangspunkt entnehme. Die Tumoren können ausgehen:

1. von der Felsenbeinpyramide,
2. von der Dura mater,
3. von der Pia arachnoidea und den Gefässen,
4. von Hirnteilen,
5. von den Nerven.

Henschen bemerkt dazu, dass die Tumoren, die von den Hirnnerven ihren Ausgangspunkt nehmen, bei weitem am häufigsten zu Gesichte kommen und unter diesen wieder die, die mit dem Akustikus zusammenhängen. Es sind aber auch Geschwülste bekannt, die vom Trigeminus, Fazialis, Glossopharyngeus und Vagus sich ableiten.

Betrachten wir unseren Fall daraufhin, so zeigt sich, dass wir nach der topographischen Lage der Geschwulst eigentlich nur die 1. und 2. Gruppe für die Herkunft des Kleinhirnbrückenwinkeltumors sofort ausschliessen können. Um eine genauere Einreihung des Tumors vorzunehmen, sind daher noch andere Kriterien nötig. Der histologische Aufbau kann nur in seltenen Fällen einen klaren Aufschluss geben.

Ehe wir uns daher mit diesem befassen, weisen wir zunächst daraufhin, dass es sich hier nicht um einen solitären Tumor des Kleinhirnbrückenwinkels handelt, sondern ausserdem noch multiple Geschwülste der Hirnhäute und zwei metastasenartige Knotenbildungen in der tiefen Halsgegend und im hinteren Mediastinum, die nach vorliegenden Schnitten zu urteilen vermutlich mit dem Sympathikus zusammenhängen, vorliegen.

Wir können derartige mehrfache Geschwülste kaum als zufällige Kombination auffassen, sondern müssen versuchen, sie gemeinsam zu erklären.

Multiple Geschwülste des peripheren Nervensystems sind ja nun etwas ganz gewöhnliches und von v. Recklinghausen unter dem Namen Neurofibromatose

schon 1882 als besonderes Krankheitsbild aufgestellt worden.

Derartige multiple Tumoren vom Bau der Neurofibrome kommen aber auch an Hirnnervenwurzeln, bezw. Rückenmarkswurzeln selten vor und sind bereits von Mossé und Cavalie[1]) als „zentrale Neurofibromatose" bezeichnet. Henneberg und Koch erwähnen, dass die zentralen Fibrome sich besonders gern in der Gegend des Kleinhirnbrückenwinkels lokalisieren, was sich durch die zahlreichen Nervenwurzeln dieser Gegend erkläre.

Von der klassischen peripheren Neurofibromatose v. Recklinghausens, bei der ja die Fibrombildung vor der Dura mater halt macht, und die zentralen Anteile der Nerven freizulassen pflegt, zu der reinen zentralen Neurofibromatose, die allerdings sehr selten ist, bestehen fliessende Uebergänge.

So beschreibt Berggrün[2]) einen Fall von allgemeiner Neurofibromatose eines 11 jährigen Knaben, bei dem ausser multiplen Fibromen der Haut auch solche an den Hirnnervenwurzeln gefunden wurden. Bei zwei Fällen von Raymond[3]) und Sternberg[4]) ist die Neurofibromatose ganz auf die intraduralen Wurzeln der Hirnnerven beschränkt; in erster Linie finden sich Geschwülste immer an den Wurzeln im Kleinhirnbrückenwinkel. Geschwülste im Kleinhirn kommen als Kombination mit Neurofibromatose vor.

Strube[5]) berichtet über eine Kombination allgemeiner Neurofibromatose mit Gliom des Rückenmarks.

1) Neurofibromatose centrale du cervelet et de la base de l'encephal. Archiv de neurologie 1887.

2) Archiv für Kinderheilkunde, Bd. XXI, 1897, S. 89.

3) Sur un cas de tumeur du cervelet. Nouv. Iconographie de la Salpetrière XI, 1898, Nr. 4, p. 231.

4) Beitrag zur Kenntnis der sog. Geschwülste des n. acusticus. Zeitschrift für Heilkunde, 1900, Bd. 21, S. 163.

5) Virchows Archiv, Bd. 151, Suppl., 1898.

Soyka[1]) beschreibt zwei Fälle von peripherer Neurofibromatose, Knoten des Rückenmarks und doppelseitige Akustikustumoren.

In dem zweiten Falle von Henneberg und Koch[2]) finden sich Tumoren im Kleinhirnbrückenwinkel, Knoten am n. hypoglossus, ein Knoten des nucleus caudatus im Seitenventrikel und multiple Geschwülste der Dura mater, die als Fibrosarkom und Fibropsammome bezeichnet werden.

Einen Fall zentraler Neurofibromatose und multiplen Neurofibromen der Haut veröffentlicht Richter[3]).

Weiterhin werden nun auch Fälle von Neurofibromatose innerhalb der Schädelhöhle beschrieben, bei denen eine sichere Beziehung zu Nerven(binde)gewebe völlig fehlt.

In dem Falle Langdon[4]) (cit. nach Henneberg und Koch) fanden sich nur neben einem grossen Tumor des Kleinhirnbrückenwinkels multiple Fibropsammome der Pira und der Hirnrinde.

Ferner veröffentlicht Westphal[5]) einen derartigen Fall von Neurofibromatose. Es fanden sich Geschwülste in beiden Kleinhirnbrückenwinkeln, ausserdem multiple Tumoren der Dura, der Pia, der Rückenmarkswurzeln, der peripheren Nerven und der Magen- und Darmschleimhaut.

Westphalen[6]) beschreibt unter „Multiple Fibrome der Haut und der Nerven mit Uebergang in Sarkom und Metastasenbildung“ Neurofibrome mit Sarkomknoten der Dura mater.

1) Sitzungsbericht der Gesellschaft für innere Medizin in Wien, 1902.

2) Zeitschrift für Neurologie, Bd. 36.

3) I.-D., Kiel, 1903.

4) Multiple Tumors of the Brain, Brain, 1895.

5) Deutsche Zeitschrift für Chirurgie, Bd. 95, S. 412.

6) Virchow's Archiv, Bd. 110, 1887, S. 25.

Desgl. Adrian[1]), v. Hippel[2]): Der grösste Tumor sass in der rechten Kleinhirnhemisphäre, weiterhin waren Dura mater ceribri und spinalis, Pia Plexus chorioideus von kleineren und grösseren Tumoren besetzt. Auch in den Grenzsträngen des Sympathikus liessen sich Neubildungen auffinden.

Kaulbach[3]) veröffentlicht „Ein Fall von multipler Neurofibromatose des peripheren Nervensystems, kombiniert mit Fibromen der Nervenwurzeln, Gliomen des Rückenmarks, Sarkomen der Dura".

Hulst[4]) weist auf multiple Gliawucherungen der Rinde hin.

In den von Verocay[5]) angeführten Fällen kommen neben Tumoren des Kleinhirnbrückenwinkels im ersten Falle Rindenveränderungen und Durageschwülste, im zweiten Falle knotige Verdickungen anderer Hirnnerven- und Spinalnervenwurzeln, multiple Geschwülste der Dura mater vor. (Kernreiche Geschwulstmassen von zellig-faserigem Bau.) Er betont das gleichzeitige Vorkommen von Gliomen.

Maass[6]) findet ausser Akustikustumoren Geschwülste an peripheren Nerven, Gehirn- und Rückenmarkshäuten.

Bretschneider[7]) führt bei seinem doppelseitigen Akustikustumor multiple Geschwülste der Dura mater

---

1) Beitrag zur klinischen Chirurgie, Bd. 31, 1901, S. 38.

2) 1 Fall von multiplen Sarkomen des gesamten Nervensystems und seiner Hüllen. Deutsche Zeitschrift für Nervenheilkunde, Bd. 2, 1892, S. 388.

3) I.-D., Marburg, 1906.

4) Virchows Archiv, Bd. 77, 1904, S. 317.

5) Zieglers Beiträge z. pathol. Anat., Bd. 48.

6) Berliner Gesellschaft für Psychiatrie und Nervenkrankheit, 1909, siehe Monatsschrift für Psychiatrie und Neurologie, Bd. 28, Erg.-Heft, S. 167, 1910.

7) I.-D., Leipzig, 1911.

an. (Bündelweise angeordnete Bindegewebsfibrillen, an manchen Stellen ödematös gelockert, sehr blutreich.)

Bail und Löwenthal[1]) beschreiben einen doppelseitigen Kleinhirnbrückenwinkeltumor mit fibrösen Metastasen der Dura.

Leischner[2]) führt zwei Fälle von Fibrogliom im akustikocerebellaren Recessus mit Fibromknoten der Dura an.

Askanazy[3]) findet in einem Falle Fibrose der Hirnrinde (Gemenge von kleinen lymphoid aussehenden und grossen hyperplastischen Gliazellen, leere, scharf umgrenzte Vakuolen der Hirnrinde), Fibroendotheliome der Dura, einen polycystischen Sakraltumor („cystoid umgewandelte gliomatöse Bildung") und einen Tumor in der Bronchialwand („faszikuläres Gefüge, in dem mit van Gieson gelb gefärbte faserige Züge mit mässig zahlreichen spindelförmigen Kernen sich bündelweise durchflechten"). Im Anschluss an den Fall bemerkt er, „dass hinter den multiplen Endotheliomen der Dura mater mehr als eine lokale Tumorbildung steckt oder stecken kann, nämlich eine multiple Neurofibromatose". In allen Fällen multipler Endotheliome überhaupt ist auf makroskopische Indizien der Neurofibromatose zu fahnden.

Im 2. Falle sieht er einen Retropharyngealtumor allein, der die für Neurinome charakteristische palisadenartige Anordnung der Kerne in Haufen zeigt, als Zeichen einer „Forme fruste" der Neurofibromatose an.

2 der von Herxheimer und Roth[4]) angeführten

1) Medizin. Klinik, 1912, S. 2108.

2) Mitteilungen aus den Grenzgebieten der Medizin und Chirurgie, 1911, S. 675.

3) Arbeiten auf dem Gebiete der pathologischen Anatomie und Bakteriologie aus dem pathologisch-anatomischen Institut Tübingen, Bd. IX, 1914.

4) Ziegler's Beiträge, Bd. 58, 1915, S, 319.

Fälle von Neurofibromatose zeigen ebenfalls Geschwülste (Endotheliome) der Pia mater.

Rössle[1]) führt einen Fall von beiderseitigem Akustikustumoren, Neurinomen der Gehirnbasis, des Rückenmarks, Psammomen der Hirnhäute an.

Was nun den Aufbau der Akustikustumoren und die Frage nach ihrem Ursprung anbelangt, so zeigt sich, dass sie selbst in den erwähnten Fällen von Neurofibromatose keineswegs immer den typischen neurofibrösen Bau zu zeigen brauchen.

Vielfach werden die Tumoren als Fibrosarkom (Wilh. Anton[2]), Sarkom, Fibropsammom (Fester[3]), Myxosarkom, Cystosarkom, besonders häufig als Gliom (Brückner[4]), Trenel[5]), Sternberg (l. c.), Gliosarkom (Wollenberg[6]), Gliofibrom (Sternberg (l. c.), Krepuska und Sorge[7]), Neurogliome (Klebs[8]) bezeichnet. Foerster[9]) nennt sie Fasernervengeschwülste.

Virchow[10]) schreibt in den „krankhaften Geschwülsten", dass sie bald hart, bald weich, bald cystisch, bald hämorrhagisch sein können, fasst sie jedoch allgemein als „wahre Neurome" auf und stellt sie so den

1) Naturw.-medizin. Gesellschaft zu Jena, 20. VII. 16, M. M. Wochenschr., 1916, S. 1330.

2) Archiv für Ohrenheilkunde, Bd. 41, 1896, S. 116.

3) Berlin. Klin. Wochenschrift, 1878, S. 97.

4) Berlin. Klin. Wochenschrift, 1867, S. 303.

5) Un cas de gliom volumineux du cervelet, Archiv de neurolog. IV, 1877.

6) Archiv für Psychiatrie, Bd. 21, 1890 (vergl. auch Stieglitz Amer. Journal of medic. sciences 1896).

7) Monatsschrift für Ohrenheilkunde, Bd. 35, 1891.

8) Beitrag zur Geschwulstlehre, Vierteljahrsschrift für praktische Heilkunde 1871.

9) Mitteilungen aus dem pathol.-anatom. Institut Würzburg. Würzburger med. Zeitschrift, Bd. 3, S. 193, 1862.

10) Ueber multiple Fibrome der Haut und ihre Beziehungen zu den Neurofibromen. Berlin 1882.

multiplen Neuromen der peripheren Nerven gleich. Diese Auffassung wurde in den folgenden Jahren nach der grundlegenden Arbeit von v. Recklinghausen fast allgemein verlassen und man glaubte an die bindegewebige Herkunft aus dem Endo- oder Perineurium.

Genersich[1]) erwähnt zwar schon vorher als Ausgangspunkt der Geschwülste die Zellen der Schwannschen Scheide. Auch Hulst (l. c.) und Cestan[2]) sind dieser Ansicht. Sie blieben aber bei der damaligen Auffassung von der bindegewebigen Herkunft des Neurilemm — man setzte Neurilemm fast mit Endoneurium gleich — ohne weitere Folgen.

Henneberg und Koch (l. c.) erwähnen, dass häufig von der Glia ausgehende Wucherungen zum Neurofibrom hinzutreten und geben die Möglichkeit eines Ausgangs der gliomatösen Wucherung vom Endoneurium der extracerebralen Wurzel, das nach Hoche[3]) von Glia eine Strecke weit gebildet wird, zu. Sie lehnen aber die Ansicht Sternbergs, dass das gliöse Gewebe neben den Nervenfaserbündeln für einen gliösen Ausgangspunkt spräche — speziell nimmt Sternberg dafür die Gegend der embryonalen dorsalen Ganglienleiste in Anspruch — ab und fassen die Tumoren als Neurofibrome auf. Sie sollen aus dem Bindegewebe eines Nervenprimitivbündels entstehen.

Knaus[4]) und Askanazy[5]) griffen wieder auf die alte Virchowsche Anschauung zurück. Auch die Geflechte sympathischer Fasern um die Blut- und Lymph-

1) Virchows Archiv, Bd. 49, 1870.

2) Revue neurologique, 1903.

3) Beitrag zur Kenntnis d. anatom. Verfall d. menschl. Rückenmarks.

4) Virchows Archiv, Bd. 153, 1898.

5) Baumgartens Arbeiten aus dem pathol.-anat. Institut Tübingen, Bd. 2.

gefässe sollen bei der Entstehung der Neurofibrome eine Rolle spielen können. Askanazy rechnete die Geschwülste zu den gemischten Neuromen Virchows (cit. nach Verocay; Zieglers Beiträge, Bd. 48).

Kohn erkannte die nervöse Natur der Schwannschen Scheide. Tripier und Gautier betonten darauf zuerst wieder den rein nervösen Ursprung der Neurofibrome von der Schwannschen Scheide.

Durante nimmt eine „Regression cellulaire des cellules segmentaires des tubes nerveux" für die Entstehung der multiplen Fibrome in Anspruch, auf der Theorie von der multizellulären Entstehung der Nervenfasern fussend (cit nach Verocay (l. c.).

Gliome werden inzwischen weiter veröffentlicht von Funkenstein[1]), Stewart und Holmes[2]), Pause[3]), ein Fibrosarkom von Lautz[4]), Fibrome von Goldschmith und Bessler[5]), Wätzold[6]), Jakobsohn[7]), Gliosarkom von Siesskind (cit. nach Henschen, Archiv für Psychiatrie, Bd. 56). Dustin und van Link[8]) beschreiben ein Gliom, Souques[9]) ein Fibrosarkom, Marburg[10]) wieder ein Fibrom des Kleinhirnbrückenwinkels.

Die histologisch genauer untersuchten Fälle lassen im allgemeinen eine grosse Aehnlichkeit mit dem von

1) Mitteilungen aus den Grenzgebieten der Medizin und Chirurgie, 1905.

2) Brain, 1904.

3) Archiv für Ohrenheilkunde, Bd. 61, 1904, S. 251.

4) I.-D., München, 1907.

5) I.-D. 05, Kiel. I.-D., Erlangen, 1896.

6) Charité annalen, XII. Jahrgang.

7) Archiv für Psychiatrie, Bd. 29 (cit. n. Lautz (l. c.).

8) Un cas de gliom bulboprotuberantic. Nouvelle Jconographie de la Salpetrière, 1909, Nr. 6, cit. nach Henschen (l. c.).

9) Société de la Neurologie (cit. Henschen).

10) Bericht des Vereins für Psychiatrie und Neurologie in Wien, Sitzung 8. II. 1910. Neurolog. Zentralblatt, 1910, S. 570.

uns erhobenen Befund erkennen; so beschreibt Rose (Berlin. Klin. Wochenschr. 1908, Nr. 47, S. 2103: ein faseriges Gewebe mit spindeligen Kernen, das sich bei der van Giesonfärbung gelb tingiert, vermehrte hyalin entartete Gefässe. Diagnose: Gliom (Gliafärbung resultatlos).

Verocay leitet in einer längeren Arbeit in Zieglers Beiträgen, Bd. 48, 1910 die Neurofibrome von embryonalen Neurozyten, den Zellen der Schwannschen Scheide, die im Stande wären, Glia-, Ganglien- und Nervenfaserzellen zu bilden, ab. Er nennt die Tumoren „Neurinome“ und erklärt durch seine Theorie zugleich das häufige Vorkommen von gliösem Gewebe und Ganglienzellen in den Tumoren. (Schwannsche Zellen nach Held = periphere Gliazellen.) Er nimmt eine auf kongenitaler Basis beruhende Systemerkrankung an.

Er findet in den Neurinomen eigentümliche hyaline Bänder, die durch pallisadenartige Anordnung der Kerne in einzelne Haufen entstehen, findet aber weder nach der Bielschowskischen Methode, noch nach Ramon y Cajal echte Nervenfasern zwischen den Geschwulstfibrillen. Zugrundegehen und Neubildung von Nervenfasern hat er in beschränktem Masse beobachtet. Ist das Bindegewebe unter den sich allgemein sonst nach van Gieson gelbfärbenden Fasern stärker vertreten, spricht er von Fibroneurinomen.

Auch über die multiplen Geschwülste der Dura mater sucht er sich klar zu werden. (Auch in ihnen keine Nervenfasern.)

Bereits Henneberg und Koch lehnten es ab, dass es sich dabei um maligne Metastasen handeln könnte und nehmen vielmehr an, dass die Geschwülste den Akustikustumoren koordiniert sind: „Es hat den Anschein, dass der uns völlig unbekannte, die geschwulstartige Wucherung des Bindegewebes bedingende Vor-

gang bei der als Neurofibromatose bezeichneten Krankheit sich nicht immer auf das Nervenbindegewebe beschränkt; sondern multiple Fibrome auch von den Scheiden der Blutgefässe, Schweissdrüsen und Haarbälge ausgehen können.“ (Lahmann[1]), Philipp[2]), Lusch[3]).

Während Verocay die Duraendotheliome in der Festschrift für Chiari 1907/08 auch noch als Tumoren nervöser Natur auffasst, lehnt er in dem spüteren Fall (1910 l. c.) ihre Entstehung auf nervöser Basis ganz ab und rechnet sie zu den fibroendothelialen Geschwülsten.

„Infolge der Bildungsanomalien im ektodermalen Anteil des Nervensystems seien auch die angrenzenden Partieen und die zu ihm in Beziehung tretenden Elemente des Mesoderms nicht in ganz normaler Weise entwickelt und könnten den Ausgangspunkt für selbstständige Tumoren der Meningen bilden oder eventuell an der Bildung der Nerventumoren selbst einen grösseren Anteil nehmen.

Zwischen den solitären Akustikustumoren und den mit allgemeiner Neurofibromatose kombinierten, lässt er keinen durchgreifenden Unterschied zu, (vgl. S. 63 Fussnote: „Vorläufig möchte ich an dieser Stelle nur bemerken, dass es für mich feststeht, dass diese Tumoren (solitäre Akt.) aus dem gleichen Gewebe bestehen, wie die multiplen Nervengeschwülste, dass sie keine Fibrome sind.“)

Im Gegensatz dazu unterscheidet v. Orzechowski[4]) unter den Tumoren der Akustikusregion:

---

1) Virchows Archiv, Bd. 101, 1885.

2) Virchows Archiv, Bd. 110, 1888.

3) Beiträge zur Lehre von den multiplen Fibromen in ihrer Beziehung zu den Neurofibromen. Virchows Archiv, Bd. 160, 1900.

4) Arbeiten aus dem neurologischen Institut der Universität Wien, Bd. 14, 08.

1. Allgemeine periphere und zentrale Neurofibromatose. (Bau fibrös und sarkomatös.)

2. Solitäre gliöse Neubildungen. (Sternberg, nach Orzechowski von diesem fälschlich Akustikustumoren genannt.)

3. Tumoren ohne Beziehung zu irgend einem Organ der betreffenden Gegend. (Gliöse Mischgeschwülste.)

Die erste Gruppe erklärt er wie Sternberg (s. o.). Die komplizierte Ontogenese in der Akustikusgegend soll zu einer Versprengung embryonaler Keime prädisparieren. Die beiden letzten Gruppen leitet er von der medialen Wand des Lateralrezessus (Ueberbleibseln der sekundären Rautenlippe) ab. Pick und Bielschowski[1]) lehnen sich an ihn an.

Henschen[2]) weist 1910 diese Theorie in ihrer Verallgemeinerung als zu weitgehend ab und stellt die bereits erwähnte Einteilung auf. Er leitet die Akustikustumoren z. T. von dem embryonalen Bindegewebe im Grunde des Meatus akustikus internus ab, durch den sie erst in die Schädelhöhle hineinwachsen sollen. Er ist jedenfalls der Meinung, dass die meisten der Kleinhirnbrückenwinkeltumoren bindegewebiger Natur seien.

Kolb[3]) fand in drei Fällen wieder echtes Neuroma amyelinicum.

Josefson[4]) findet Fibrosarkom und in zwei Fällen ein gefässreiches Fibrom mit mehreren kleinen und grösseren Zystenbildungen, die eine kolloidähnliche Masse einschliessen.

---

1) Zeitschr. f. d. ges. Neurologie und Psychiatrie, Bd. 6, 1911.

2) Ueber Geschwülste der hinteren Schädelgrube, insb. d. Klbrw., Jena, 1910.

3) I.-D., Giessen, 1910.

4) Deutsche Zeitschrift für Nervenheilkunde, Bd. 39, Heft 5 und 6.

Bregmann und Krukowski[1]) finden in einem Falle mikroskopisch Neurofibrom, im zweiten ein von der Dura ausgehendes Sarkom, im dritten Falle eine karzinomatöse Neubildung.

Jumentié und Sezary[2]) (cit. nach Henschen) (l. c.) und Fumarola (Arch. für Psychiatrie und Nervenheilkunde, Bd. 55) behaupten 1911 wieder, dass die Kleinhirnbrückenwinkeltumoren nichts anderes seien als Gliome. Sie erkennen nur verschiedene Typen an: Die Tumoren des 1. Typs bestehen aus einem Gerüst von zarten fibrillären, streifen- oder wirbelförmig geordneten Gewebes; beim 2. Typ tritt ein zartes Spinnengewebe mit gliösen Spinnenzellen hervor. Der 3. Typ ist charkterisiert durch fibrilläres Gewebe, das amorphe Massen einschliesst (Transsudation des Serums durch die veränderten Gefässe).

Ricca[3]) findet ein Fibroendotheliom mit zystischer Degeneration des Kleinhirntumors.

In neuerer Zeit neigt man demnach der Ansicht zu, das die Kleinhirnbrückenwinkeltumoren verschiedenartigster Natur sein können und hat zu unterscheiden zwischen den eigentlichen Akustikustumoren, bei denen es sich nicht um einen solitären Prozess des Winkels handelt, sondern nur eine Lokalisation in dieser Gegend, einen verallgemeinerten Prozess, die Neurofibromatose, und Tumoren anderer Elemente der betreffenden Zone (Meningen, Knochen, Plexus chorioideus und vor allem Hirnsubstanz), welche letztere nach Fumarola[4]) den Namen Kleinhirnbrückenwinkelgeschwülste nicht verdienen.

1) Deutsche Zeitschrift für Nervenheilkunde, Bd. 42, 1911, S. 373.

2) Examen histologique d. 5 tumeurs de l'angle pontocerebellare. Paris, 1911, Revue neurolog. 6, p. 398.

3) Annali di neurologie 1911, Vol. 29, J 1.

4) Das Syndrom des Klhbrw., Arch. f. Psych., Bd. 55, 1915.

Trotz der verschiedenen Bezeichnungen scheint der mikroskopische Befund der Autoren nicht so wesentlich verschieden zu sein.

So schreibt Bretschneider[1]): Die Geschwulst besteht aus Bindegewebsfibrillen, die in Bündeln angeordnet sind und sich in verschiedener Weise durchflechten. Diagnose: von der Pia ausgehende multiple Fibromatose. Verfasser deutet die Möglichkeit an, dass es sich bei den Haupttumoren um Akustikustumoren handelt, die also mit Tumoren der Hirnhäute kombiniert sind.

Ramdohr[2]) fast seinen ersten Fall als Fibrosarkom, den fünften als Gliom auf.

Hildebrandt[3]), Fall 1: „Der Tumor setzt sich kontinuierlich in die Rinde des Kleinhirns fort, von der freilich fast nichts mehr erhalten ist, weil nach der Operation die ganze rechte Kleinhirnhälfte zystisch degeneriert war. Diagnose: Gliom. Im Falle Wi.: S. 612 findet er stellenweise Spindelzellengewebe mit längeren Kernen und z. T. weiten Gefässen, stellenweise lockeres maschiges Gewebe mit kleinen runden Kernen".

„Letztere Partien hatten durchaus das Aussehen gliomatöser Beschaffenheit".

Im Falle W.: „An vielen Stellen bot der Tumor das Bild des Fibroms bis Fibrosarkoms, an andern das eines Glioms."

Im Falle Kl.: „teils derbes spindeliges Gewebe mit länglichen Kernen, teils derbe Bindegewebszüge wie beim Fibrom, teils zarte feine Maschen mit kleinen runden Kernen wie Neuroglia."

Im Falle Sch.: „Spindelzellensarkom, in dem aber Teile doch an gliomatöses Gewebe erinnern."

1) I.-D., Leipzig, 1911.
2) I.-D., Heidelberg, 1913.
3) Archiv für klin. Chirurgie, 1912/13, Bd. 100, S. 592.

Berlstein und Nowicki[1]): „Strukturcharakter zellenartig bandartig (Fibrom); es sind jedoch auch .... Stellen vorhanden, die sich wesentlich von der erwähnten Struktur unterscheiden, die eher das Aussehen eines retikulären Gewebes haben (gliaähnlich).“ Den Mangel an Nervenfasern in den als Neurinome aufgefassten Tumoren erklären sie durch deren weit vorgeschrittene Entwicklung. Axenzylinderfärbung nach Fajerstain, Bielschowski gab negatives Resultat. Fasern nach van Gieson gelb.

Henschen[2]) gibt unter 86 Fällen, in denen man eine bindegewebige Struktur des Tumors diagnostiziert hatte, 21 mit gliöser Beimischung an (cit. nach Berlstein (l. c.).

v. Wehner[3]) beschreibt 1914 zwei typische Gliome.

Fumarola[4]) findet in seinen Fällen 1915, im ersten Falle bündelförmig geordnete Faserzellen, die bald Wirbel bilden, bald längs und quer getroffen sind (Neurofibrom), im zweiten Falle ein fusocellulares Fibrosarkom, im dritten Falle ein Sarkom, ausdrücklich betont, kein Gliom.

Was die Entstehung der Neurofibrome und der oft damit kombinierten multiplen Endotheliome angeht, so schliessen sich Herxheimer und Roth[5]), die sich erneut mit diesem Thema befassen, der Erklärung Verocays, der Entstehung der Neurofibromatose aus Zellen der Schwannschen Scheide im wesentlichen an, nur räumen sie dem Bindegewebe eine etwas grössere

1) Monatsschrift für Ohrenheilkunde, 1913, S. 415.

2) Archiv für Psychiatrie und Nervenheilkunde, Bd. 56, 1915.

3) I.-D., München, 1914.

4) Das Syndrom des Kleinhirnbrw., Arch. für Psychiatrie, Bd. 55.

5) Zieglers Beiträge z. pathol. Anat., Bd. 58, 1915.

Rolle ein. Sie glauben an „eine embryonale Störung in der Entwickelung der spezifischen Elemente des Nervensystems, wobei an der hyperplastischen geschwulstartigen Wucherung, weniger die fertig ausgebildeten nervösen Elemente, als vielmehr die anderen weniger differenzierten Komponenten (Bindegewebe, Schwannsche Scheiden, im Gehirn wohl auch die Glia) teilnehmen". Die Tumoren sind demnach als Gewebsmissbildungen, Hamartome im Sinne Albrechts aufgefasst. Sie bezeichnen die Geschwülste als Neurinofibrome entsprechend dem stärker betonten bindegewebigen Charakter. Speziell weisen sie bei den Sympathikustumoren den Kapselzellen um die Ganglienzellen noch eine Rolle bei der Wucherung zu.

Am Rande der Neurome finden sie öfter Stränge von grosszelligen Elementen und fassen sie als gewucherte Endothelien der Lymphscheiden um die Nerven herum auf. Diese Stellen seien mit den Wucherungen an den Hirn- und Rückenmarkshäuten in Parallele zu setzen; sie bilden demnach ein Bindeglied zwischen den Neurofibromen der Nerven und den multiplen Endotheliomen der Dura mater.

Herxheimer und Roth weisen weiter auf die häufige Beteiligung des Sympathikus bei der Recklinghausenschen Krankheit hin.

Auch nach Askanazy[1]) spricht die Bezeichnung Neurinom dem mesodermalen Bindegewebe zu sehr jede Wichtigkeit ab. „Weder verschiedene Markscheidenfärbungen noch wiederholte Bielschowskifärbungen liessen Nervenfasern in dem Tumor zum Vorschein kommen."

Gegenüber dieser Fülle von verschiedenen histologischen Bezeichnungen von Tumoren des Khbrws., hält Henschen in seiner letzten ausführlichen Arbeit:

1) Arbeiten auf dem Gebiete der patholog. Anat. und Bakt. aus dem patholog.-anatom. Institut Tübingen, Bd. 9, 1914.

„Zur Histologie und Pathogenese der Kleinhirnbrückenwinkeltumoren“ an seiner erwähnten Einteilung nach dem Ausgangsort fest, wenn er auch zugibt, dass man manchmal dabei den grössten Schwierigkeiten begegnet. Er zieht den Schluss, dass die weit überwiegende Mehrzahl der Winkeltumoren tatsächlich ihren Ursprung vom Gehörnerven nehmen und also wirklich Akustikustumoren sind, und lässt sich durch die verschiedenen histologischen Benennungen nicht in der Auffassung von der der Hauptsache nach einheitlichen Herkunft der betreffenden Tumoren irremachen. „Es besteht wohl kein prinzipieller Unterschied zwischen diesen Geschwülsten und den peripheren Neurofibromen; mit gliomatösen Neubildungen haben sie wenig zu schaffen.“

Bezüglich seiner histologischen Befunde verweise ich auf die Arbeit selbst und erwähne nur, „die Geschwülste bestehen demnach wie die gewöhnlichen Neurofibrome aus 2 Komponenten, Bindegewebe und einem Gewebe, das mit dem spezifischen Stützgewebe des peripheren Nervensystems grosse Aehnlichkeit darbietet“.

Den spezifischen Gliafärbungen spricht er die Fähigkeit ab, die Frage nach der Natur der Geschwulstfibrillen zu lösen. Die Bielschowskifärbung konnte höchstens einzelne schwarzgefärbte Fibrillen darstellen, fiel im übrigen vollständig negativ aus, wie auch bei Verocay, Kolb, Berlstein, Nowicki. Vgl. Archiv für Psychiatrie, Bd. 56, S. 101.

Henschen erwähnt 27 Fälle von Akustikustumoren mit Neurofibromatose, darunter 13 mit Geschwülsten der Hirnhäute.

Nach Verwertung der uns zur Verfügung stehenden Angaben in der Literatur kommen wir nun zu folgender Auffassung des Falles.

Der Tumor des Akustikus und die Knoten an Aesten des Sympathikus — auch die im Sektionsprotokoll erwähnten Verdickungen des n. V. sind vielleicht so zu verwerten — sind Teilerscheinungen einer atypischen Neurofibromatose. Ein Zusammenhang mit der multiplen Neurofibromatose v. Recklinghausens lässt sich nur unter Berücksichtigung der in der Literatur veröffentlichten Uebergangsfälle vermuten.

Typische Neurofibrome, besser Fibroneurinome, sind eigentlich nur die Knoten neben Oesophagus und Trachea. Der Tumor des Kleinhirnbrückenwinkels, der jedenfalls vom Akustikus ausgegangen ist, zeigt starken Einschlag gliösen Gewebes und ist cystisch entartet. Dadurch wird der Zusammenhang etwas verwischt. Das Vorkommen gliösen Gewebes erklärt sich jedoch ganz ungezwungen nach der Auffassung Verocays von der Herkunft der Neurinome aus embryonalen noch nicht differenzierten Stützzellen des Nervengewebes (s. o.) Gliöse Stellen dürfen uns daher, besonders bei der Nähe des Gehirns nicht Wunder nehmen, und Gliome neigen ja zur Cystenbildung.

In den multiplen epiduralen Hernien gliös entarteter Hirnrinde haben wir offenbar eine kongenitale Missbildung vor uns, ähnlich den umschriebenen kongenitalen Verhärtungen und Verdickungen einzelner Rindenabschnitte, die z. T. an Gliom erinnern. (Ernst, in Schwalbes Handbuch der Missbildungen) oder den Heterotopien von Hirninseln in die Meningen (Askanazy[1]) oder man könnte an einen lokal persistierenden und

1) Beiträge zu den Beziehungen zwischen Miss- und Geschwulstbildung. Arbeiten aus dem patholog.-anatom. Institut Tübingen, Bd. VI, 1908.

weiter differenzierten Status verrucosus simplex corticis denken (embryonale pilzförmige Höckerchen und Wärzchen der Hirnrinde).

Die vielfachen Beziehungen zwischen Missbildung und Geschwulstbildung sind bekannt. „Zwischen Missbildungen und gutartigen Neubildungen ist oft eine scharfe Grenze nicht zu ziehen, was durch Albrechts Bezeichnungen des Hamartoms und Choristoms, örtlichen Fehl- und Missbildungen, entweder durch Fehler der geweblichen Zusammensetzung oder aus verlagerten Keimen genügenden Ausdruck gefunden hat.“ (Ernst l. c.).

Ueber die besonders häufigen Beziehungen des Glioms zu Missbildungen sagt Askanazy (l. c.), S. 475. „Man weiss nicht, ob die in Pia und Arachnoidea eingeschlossenen Gliainseln nicht häufig bloss Reststücke des normalen embryonalen Gewebes oder ob sie wirkliche Ueberschusskeime darstellen. Das Erstgenannte ist vielmehr als Regel anzusehen.“

Fassen wir demnach die Knötchen der Dura als Ausdruck einer embryonalen Unregelmässigkeit in der Zusammenfügung der Gewebe, speziell des Nervengewebes, auf, so liegt es auf der Hand, dieselbe Störung auch für die Genese des Akustikustumors und der Neurinome des Sympathikus verantwortlich zu machen.

Weiter gefasst: Wir haben in unserem Falle eine neue Stütze für die Hypothese der Entstehung der Neurofibromatose überhaupt (einschliesslich der vorkommenden Kombinationen) durch eine embryonale Störung des Gleichgewichts der Gewebskomponenten. Die Neurofibrome sind Hamartome (vgl. die obenangeführte Anschauung von Herxheimer und Roth).

Zum Schlusse ist es mir ein Bedürfnis, Herrn Prof. Dr. Ernst für die Ueberlassung der Arbeit und die liebenswürdige Anregung und Förderung, sowie Herrn Dr. Schneider für freundl. Unterstützung meinen verbindlichsten Dank auszusprechen.

Literatur-Verzeichnis.

Adrian, Ueber Neurofibromatose und ihre Komplikationen. Beiträge zur klinischen Chirurgie, Bd. 31, S. 1 ff.

Alexander, Zur Kenntnis der Akustikustumoren, Zeitschrift für klinische Medizin, Bd. 62, 1907, S. 447.

Alexander und v. Frankl Hochwart, Ein Fall von Akustikustumor, Arbeiten aus dem neurologischen Institut Wien, Bd. 11, 1904.

Askanazy, Ueber schwer erkennbare Neurofibromatosen. Arb. a. d. Geb. d. path. Anat. u. Bakt. a. d. path. Inst. Tübingen, Bd. IX.

— Beiträge zu den Beziehungen zwischen Miss- und Geschwulstbildung. Arb. a. d. Geb. d. path. Anat. u. Bakt. a. d. path. Inst. Tübingen, Bd. VI.

Bail und Löwenthal, Demonstration eines Falls von Kleinhirnbrückenwinkeltumor. Medizin. Klinik, 1912, S. 2108.

Berlstein und Nowicki, Zur Kenntnis der Akustikustumoren. Monatsschrift für Ohrenheilkunde, 1913, S. 415.

Bregmann und Krukowski, Beitrag zu den Geschwülsten des Kleinhirnbrückenwinkels. Deutsche Zeitschrift für Nervenheilkunde, Bd. 42, 1911, S. 373.

Bretschneider, 1 Fall von doppelseitigem Kleinhirnbrückenwinkeltumor. I.-D., Leipzig, 1911.

Bruns, L., Hirngeschwülste und Hirnparasiten. Handbuch der patholog. Anatomie des Nervensystems, Bd. 1. S. 520.

v. Büngner, Ueber allgemeine multiple Neurofibromatose des peripheren Nervensystems und Sympathikus. Archiv für klinische Chirurgie, Bd. 55, 1897.

Dustin und van Lint, Un cas de gliom bulboprotuberantic. Nouv. Iconographie de la Salpetrière 1909, Nr. 6, ref. Bloch, Neurolog. Zentralblatt 1909.

Fabritius, 1 Fall von cystischem Kleinhirntumor, Zieglers Beiträge z. pathol. Anat., Bd. 51, S. 311.

Finkelnburg, Zur Differentialdiagnose zwischen Kleinhirntumoren und chronischem Hydrocephalus. Deutsche Zeitschrift für Nervenheilkunde, Bd. 29, S. 135.

Fumarola, G., Das Syndrom der Kleinhirnbrückenwinkeltumoren. Archiv für Psychiatrie, Bd. 55, 1915.

Garré, Ueber sekundär maligne Neurome, Beiträge z. klin. Chirurgie, Bd. 1892, S. 465.

Hamburger, Hedw., Ueber 1 Fall von Tumor des Kleinhirnbrückenwinkels, I.-D., München, 1915.

Harbitz, Ueber das gleichzeitige Auftreten mehrerer selbständig wachsender Geschwülste. Zieglers Beiträge zur pathol. Anat., Bd. 59, 1916.

Hartmann, Die Klinik der sogenannten Tumoren des n. acusticus. Zeitschrift für Heilkunde, 1902, S. 391.

Henschen, Folke, Ueber die Geschwülste der hinteren Schädelgrube, insbesondere des Kleinhirnbrückenwinkels, Jena, 1910.

— Zur Histologie und Pathogenese der Kleinhirnbrückenwinkeltumoren. Archiv für Psychiatrie und Nervenkrankheit, Bd. 56, 1915, S. 20.

Henneberg und Koch, Ueber zentrale Neurofibromatose und die Geschwülste des Kleinhirnbrückenwinkels. Archiv für Psychiatrie und Nervenkrankheit, Bd. 36, 1902.

Herxheimer, Ueber die Recklinghausensche Krankheit. Verhdl. der Gesellschaft deutscher Naturforscher und Aerzte. 85. Vers., Wien, S. 184 ff.

Herxheimer und Roth, Zum Studium der Recklinghausenschen Neurofibromatose. Zieglers Beiträge z. patholog. Anat. Bd. 58, 1915, S. 319.

v. Hippel, 1 Fall von multiplen Sarkomen des ges. Nervensystems und seiner Hüllen. Deutsche Zeitschrift für Nervenheilkunde, Bd. 2, 1892, Heft 5 und 6, S. 388.

Hildebrandt, Beiträge zur Chirurgie der hinteren Schädelgrube. Archiv für klinische Chirurgie, Bd. 100, 1912/13.

Josefson, 2 Fälle von intrakraniellem Akustikustumor. Deutsche Zeitschrift für Nervenheilkunde, Bd. 39, Heft 5 und 6, 1910.

Klinge, Fritz, Ueber 1 Fall von Tumor des Kleinhirnbrückenwinkels. I.-D., Kiel, 1902.

Kolb, Ein Beitrag zur Kenntnis der Geschwülste des Kleinhirnbrückenwinkels. I.-D, Giessen, 1910.

Lahmann, Die multiplen Fibrome in ihrer Beziehung zu den Neurofibromen. Virchows Archiv, Bd. 101, 1885.

Lautz, Beitr. zur Kasuistik der Tumoren des Kleinhirnbrückenwinkels. I.-D., München, 1903.

Leischner, Zur Chirurgie der Kleinhirnbrückenwinkeltumoren. Mitteilungen aus den Grenzgebieten der Medizin und Chirurgie, 1911, S. 675.

Marburg, Beitrag zur Frage der Kleinhirnbrückenwinkeltumoren. Neurolog. Zentralblatt, 1910, S. 570.

— Bericht des Vereins für Psychiatrie und Neurologie in Wien. Sitzung 8. II., 1910.

v. Monakow, Ueber Neurofibrome der hinteren Schädelgrube. Berlin. Klin. Wochenschrift, 1900, S. 721.

Oppenheim, Zur Lehre vom Kleinhirnbrückenwinkeltumor. Neurolog. Zentralblatt, Bd. 29, 1910, S. 338.

v. Orzechowski, Ein Fall von Missbildung des Lateralrezessus. Arbeiten aus dem neurolog. Institut der Universität Wien, 1908, Bd. 14.

Pause, 1 Gliom des Akustikus. Archiv für Ohrenheilkunde, Bd. 61, 1904, S. 251.

Preobaschenski, 1 Fall von Neurofibromatose. Deutsche Zeitschrift für Nervenheilkunde, 1911, S. 95.

Ramdohr, Beitrag zur Kasuistik der Kleinhirnbrückenwinkeltumoren. I.-D., Heidelberg, 1913.

v. Recklinghausen, Ueber multiple Fibrome der Haut und ihre Beziehung zu den multiplen Neuromen, Berlin, 1882.

Rindfleisch, Ueber diffuse Sarkomatose der weichen Hirn- und Rückenmarkshäute. Deutsche Zeitschrift für Nervenheilkunde, Bd. 26, 1904.

Rose, Ueber 1 Fall von sogenanntem Akustikustumor an der Hirnbasis. Berlin. Klinische Wochenschrift, 1908, Nr. 47, S. 2103.

Rössle, Allgemeine Neurofibromatose. Naturw.-mediz. Gesellschaft zu Jena. 20. VII. 16 ref. Münchner medizin. Wochenschrift, 1916, S. 1330.

Schnitzer, Eugen, Kasuist. Beiträge zur Klinik der Kleinhirnbrückenwinkeltumoren. I.-D., Tübingen, 1910.

Schwalbe, Die Morphologie der Missbildungen des Menschen und der Tiere. Teil III. Missbildungen des Nervensystems von Paul Ernst.

Sonques, Tumoren im pontocerebellaren Winkel. Societé de la Neurolog. (cit. bei Henschen).

Sternberg, Beitrag zur Kenntnis der sogenannten Geschwülste des n. acusticus. Zeitschr. für Heilkunde 1900, Bd. 21, S. 163

Verocay, Zur Kenntnis der Neurofibrome. Zieglers Beiträge z. patholog. Anatomie, Bd. 48, 1910.

v. Voss, 5 Fälle von Kleinhirntumor. Deutsche Zeitschrift für Nervenheilkunde, Bd. 21, 1902.

v. Wehner, Klara, 2 histologisch bemerkenswerte Fälle von Kleinhirnbrückenwinkeltumor. I.-D., München, 1914.

Westphal, Tumor des Kleinhirnbrückenwinkels. Deutsche med. Wochenschrift, Mai 1907, Nr. 22.

— Zur Kenntnis der Kleinhirnbrückenwinkeltumoren und der multiplen Neurofibromatose. Deutsche Zeitschrift für Chirurgie, Bd. 95, S. 403, 1908.

Westphalen, Multiple Fibrome der Haut und der Nerven mit Uebergang in Sarkom- und Metastasenbildung. Virchows Archiv, Bd. 110, S. 29, 1887.

Zimmermann, Ein Beitrag zur zentralen Neurofibromatose mit Uebergang in Sarkom.

Erklärung der Abbildungen:

Abbildung I: Kleinhirn mit Pons und Medulla oblongata von der ventralen Fläche. Der Tumor ist im Winkel zwischen Pons und linker Kleinhirnhemisphäre sichtbar. Ein Glasstäbchen liegt unter dem n. VII. und n. VIII. Die durch die Einpressung in das Foramen magnum entstandenen Furchen zwischen Tonsillen und lobuli biventeri sind deutlich.

Abbildung II: Kleinhirn von der dorsalen Fläche und von vorn her aufgenommen nach Durchtrennung des Pedunkulus cerebri.
Zwischen Pedunkulus cerebri und linker Kleinhirnhemisphäre liegt der Tumor; der n. IV. ist an seiner medialen Kante zu erkennen.

Lebenslauf.

Am 29. Mai 1894 wurde ich, Günther Julius Weisbach, als Sohn des damaligen Premierleutnants, jetzigen Majors der Fussartl. Otto Weisbach und seiner Frau Anni geb. Krieg zu Koblenz geboren. Ich bin preussischer Staatsangehörigkeit und evangelischer Konfession. Ich besuchte die Vorschule in Neisse, die humanistischen Gymnasien zu Glogau und Kassel. Am 23. Februar 1912 erhielt ich das Zeugnis der Reife und widmete mich dem Studium der Medizin. Ich studierte 2 Semester in Freiburg i. B., 3 Semester in Breslau. Am 22. Juni 1914 bestand ich in Breslau die ärztliche Vorprüfung. Von Oktober 1914 bis März 1917 war ich in Freiburg immatrikuliert. Im März-April 1917 nahm ich an einem Kurs für kommandierte Feldhilfs- und Unterärzte in Heidelberg teil und bestand am 19. Mai 1917 daselbst die ärztliche Staatsprüfung.

Seit 14. Dezember 1914 stehe ich im Heeresdienst.

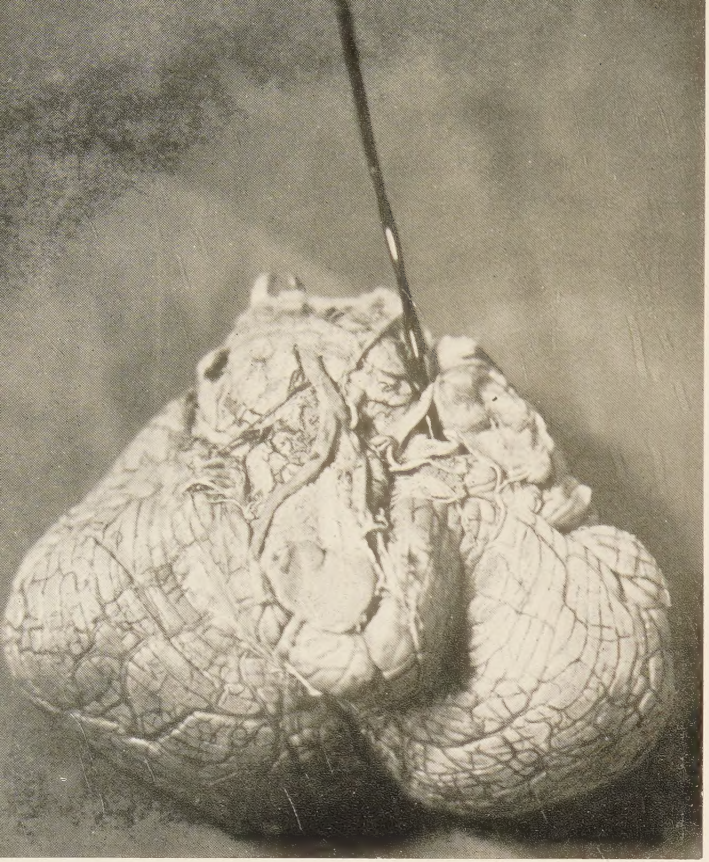

Abbildung 1.

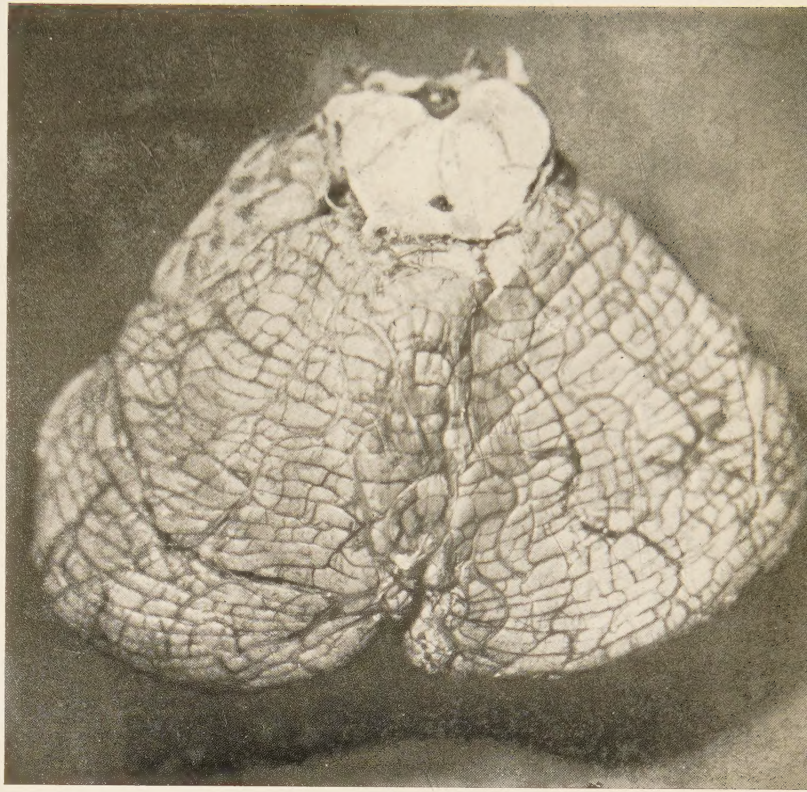

Abbildung 2.